DGHO
DEUTSCHE GESELLSCHAFT FÜR HÄMATOLOGIE UND ONKOLOGIE

onkopedia

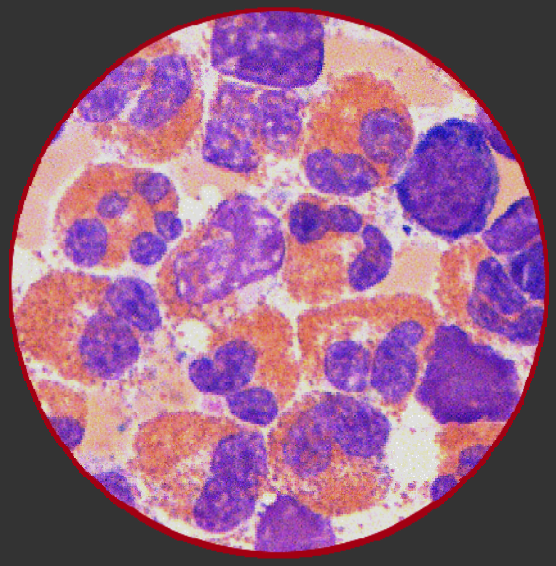

Eosinophilie

Zytologie

Prof. Dr. med. Roland Fuchs
Dr. med. S. Wilop
Medizinische Klinik IV

UNIVERSITÄTSKLINIKUM AACHEN

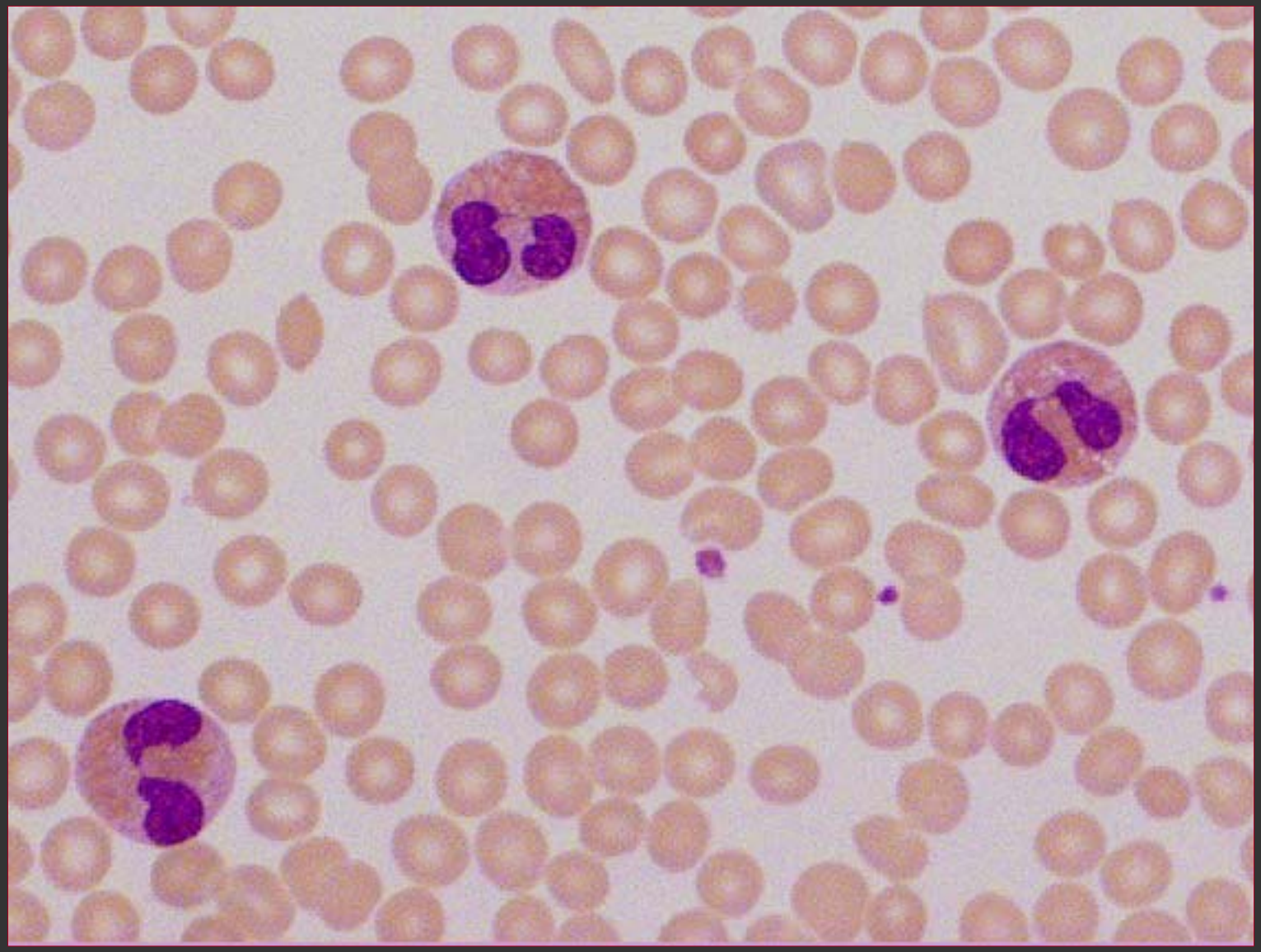

Eosinophilie (> 500 /µl), Blutausstrich, Papp. Drei morphologisch unauffällige eosinophile Granulozyten mit bilobulierten Kernen und kräftiger leuchtend roter, kugelartiger Granulation.

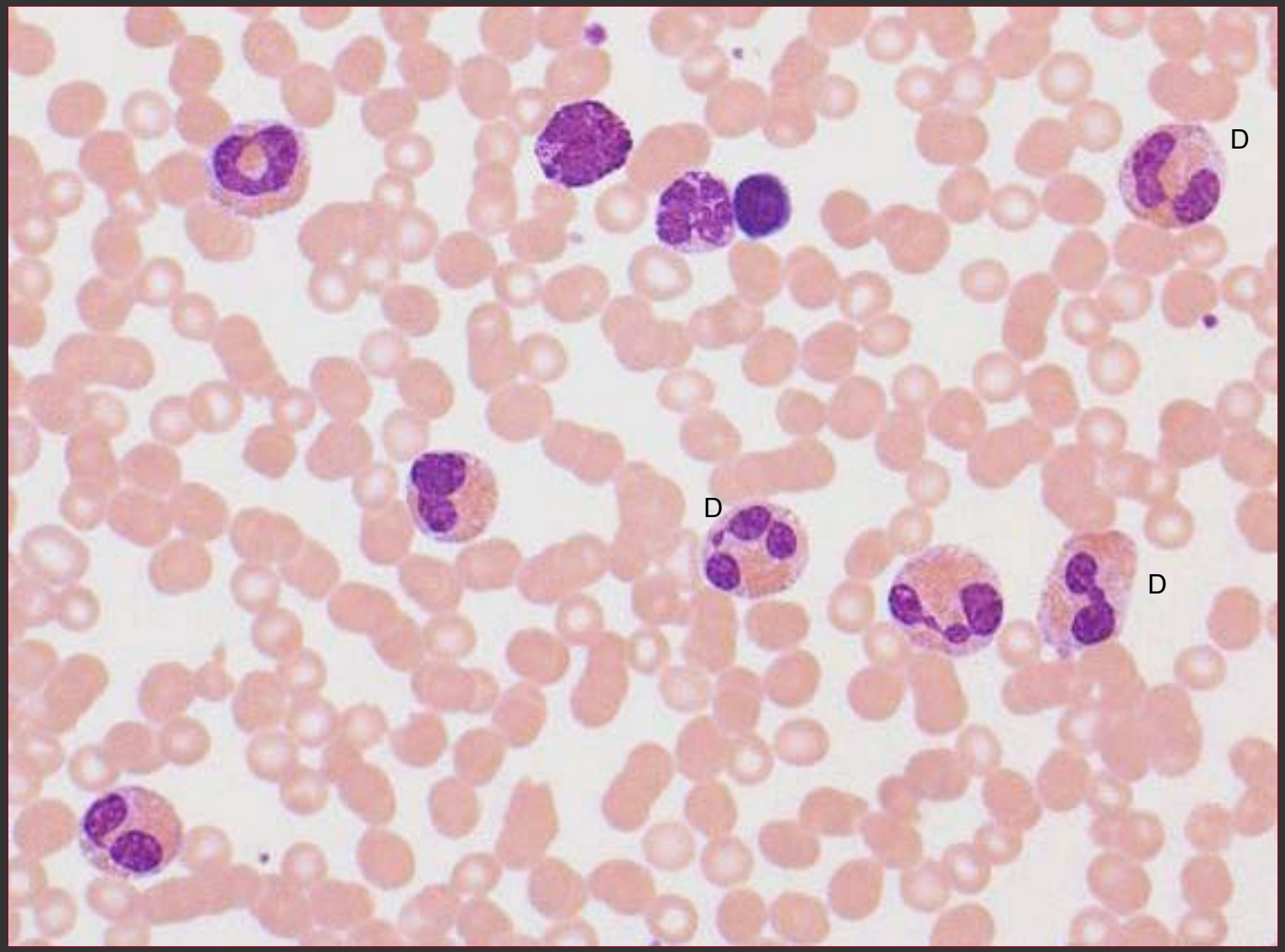

Reaktive Hypereosinophilie, Blutausstrich, Papp. 7 eosinophile Granulozyten, teilweise überlobuliert mit drei Segmenten, ein stabkerniger Eo. Teilweise zeigen die Eosinophilen Granulationslücken (Degranulation [D]), zwei basophile Granulozyten, ein Lymphozyt.

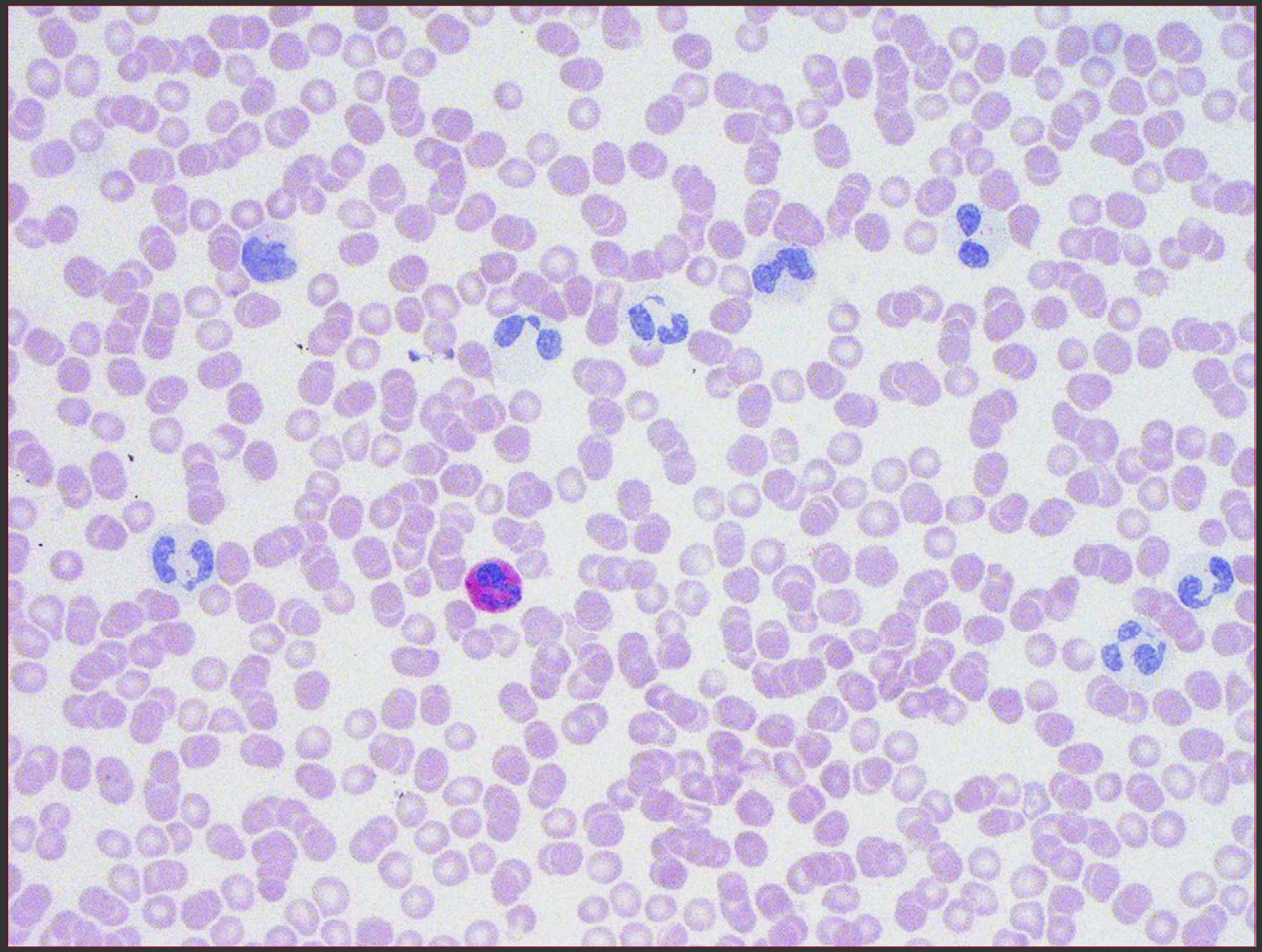

Eosinophilie, Chlorazetatesterase-Färbung. Als Beweis für die nicht maligne Natur der Eosinophilen ist die Enzymreaktion negativ. In Bildmitte ein physiologischerweise positiver neutrophiler Granulozyt.

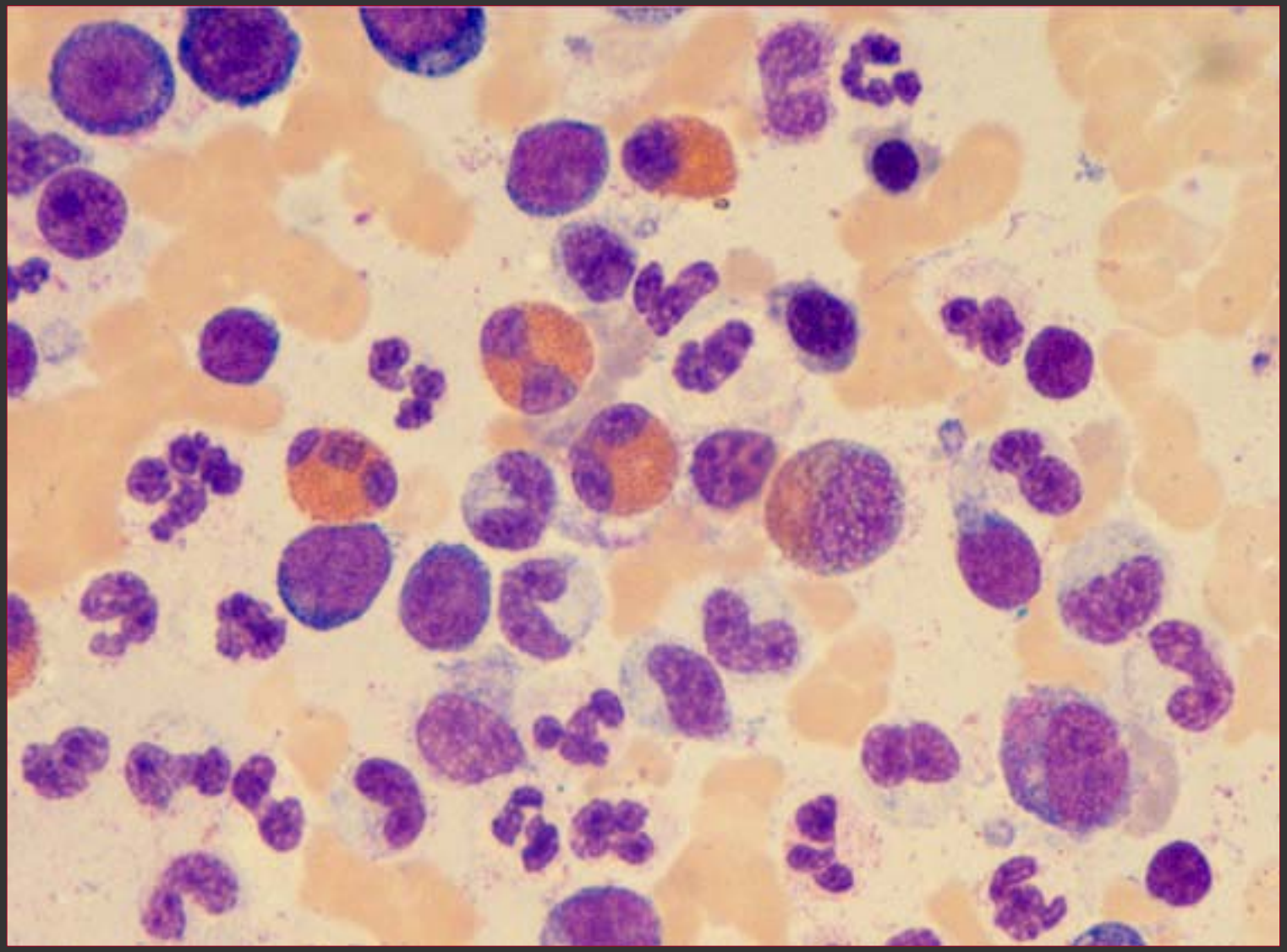

Knochenmark, Papp. Eosinophilie und Proliferation der Granulozytopoese, begleitend zu einem Hodgkin-Lymphom ohne Infiltration des Knochenmarkes.

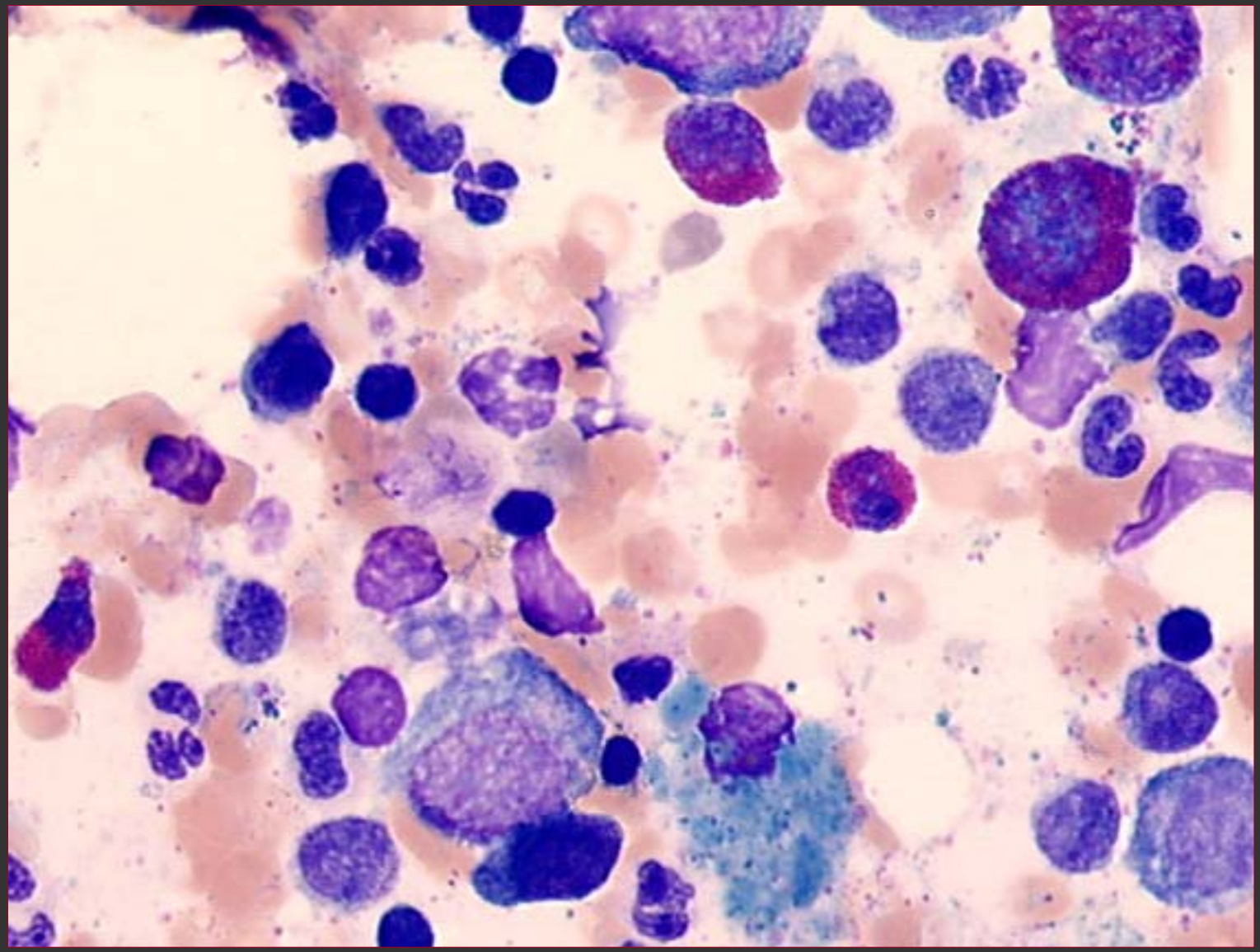

Knochenmark, Papp. Mässiggradige Eosinophilie bei M. Crohn. Bildmitte unten, ein meerblauer Histiozyt als Zeichen eines vermehrten intramedullären Zellumsatzes.

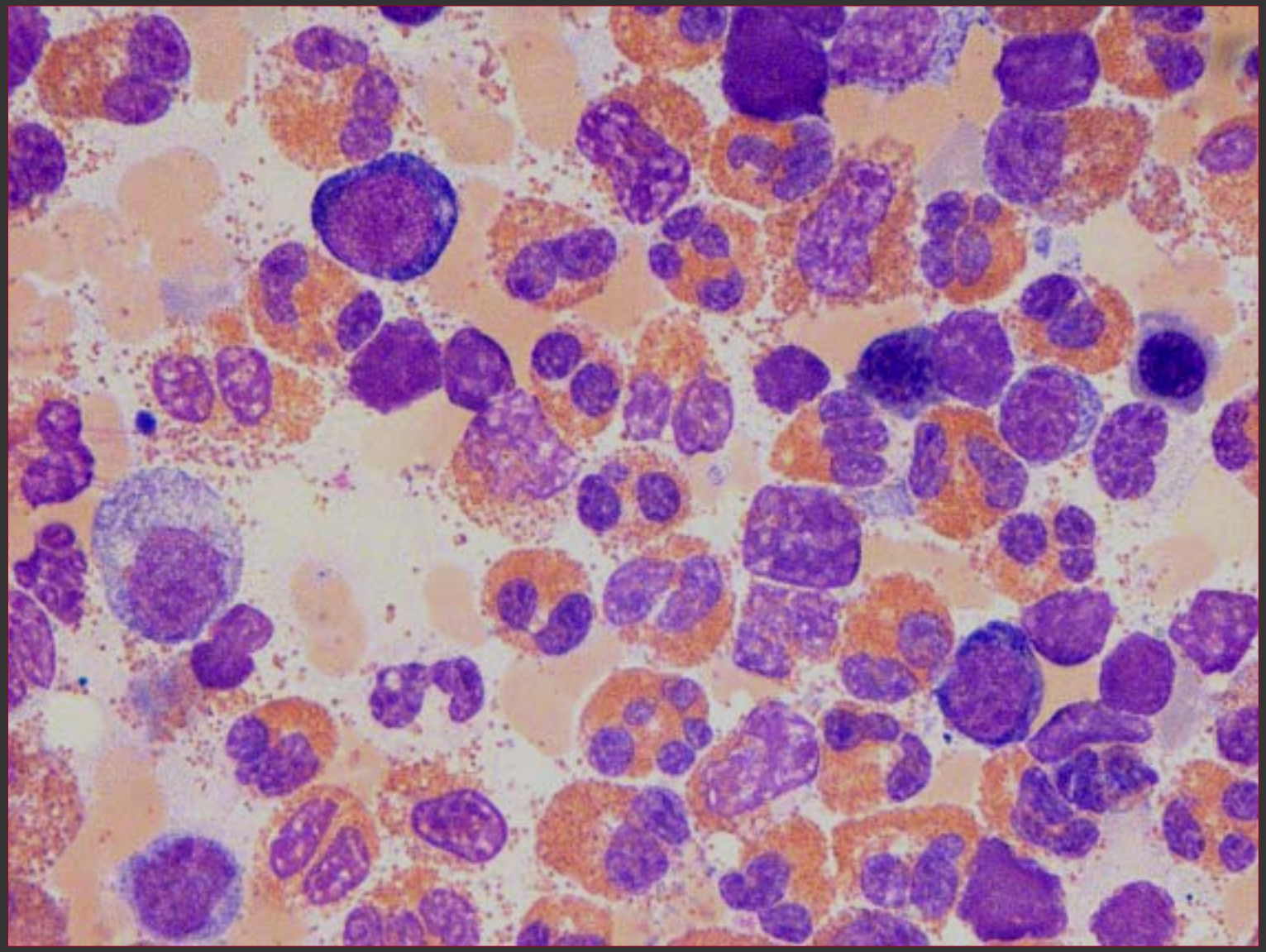

Knochenmark, Papp. Hypereosinophiles Syndrom mit Zeichen der Atypie in Form von Übersegmentierung (teilweise fünf Kernsegmente), zytoplasmatischer Vakuolisierung und partieller Degranulation. Diese Veränderungen finden sich sowohl bei reaktiver als auch bei einer neoplastischen Eosinophilenvermehrung.

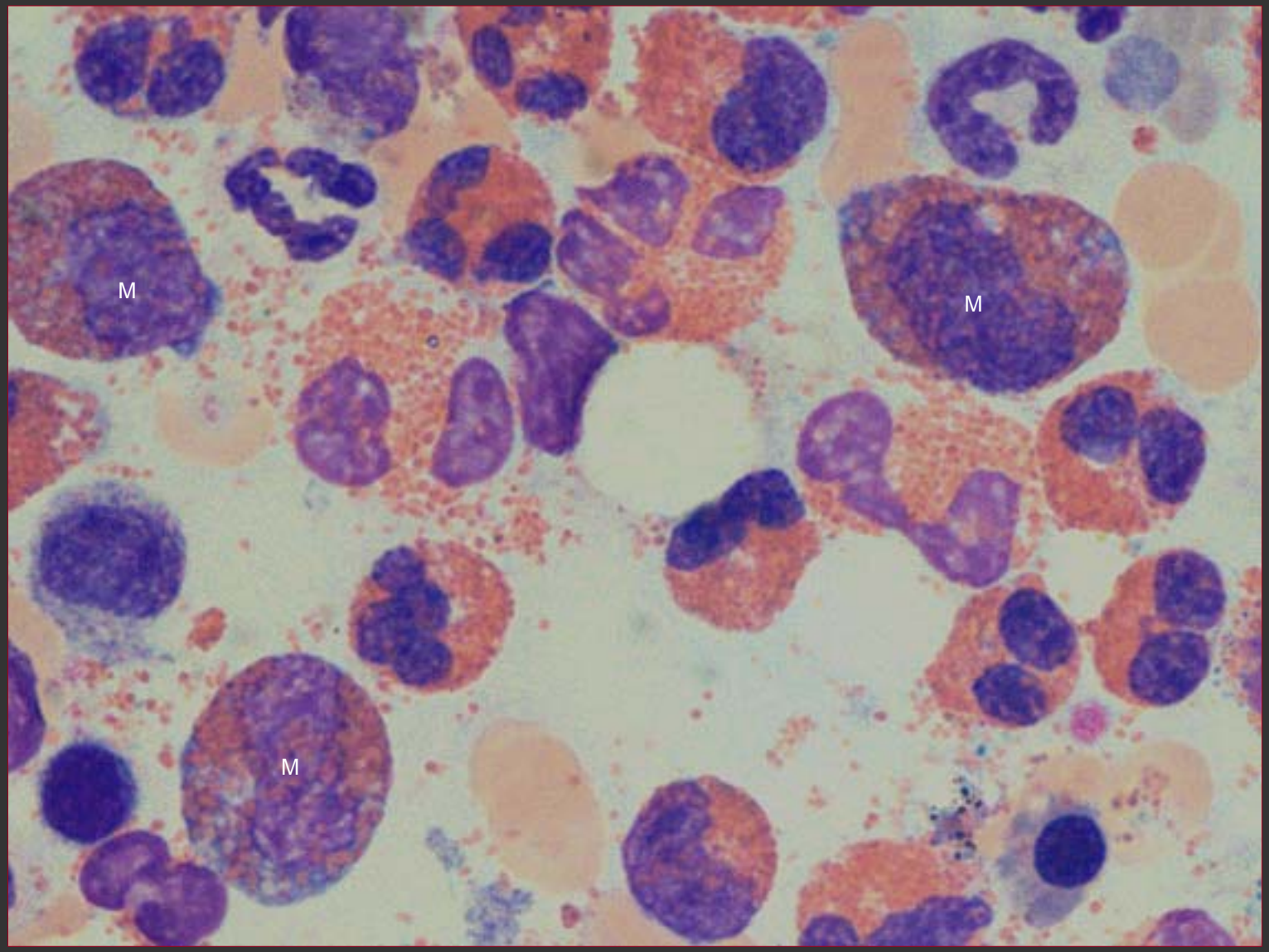

Knochenmark, Papp. Massive, nicht maligne Eosinophilenvermehrung. Zahlreiche unreife Zellen. Eosinophile Myelozyten [M] mit noch restierender zytoplasmatischer Basophilie, übersegmentierte eosinophile Granulozyten. Auch diese Veränderungen finden sich sich bei der reaktiven wie auch bei der leukämischen Eosinophilenvermehrung.

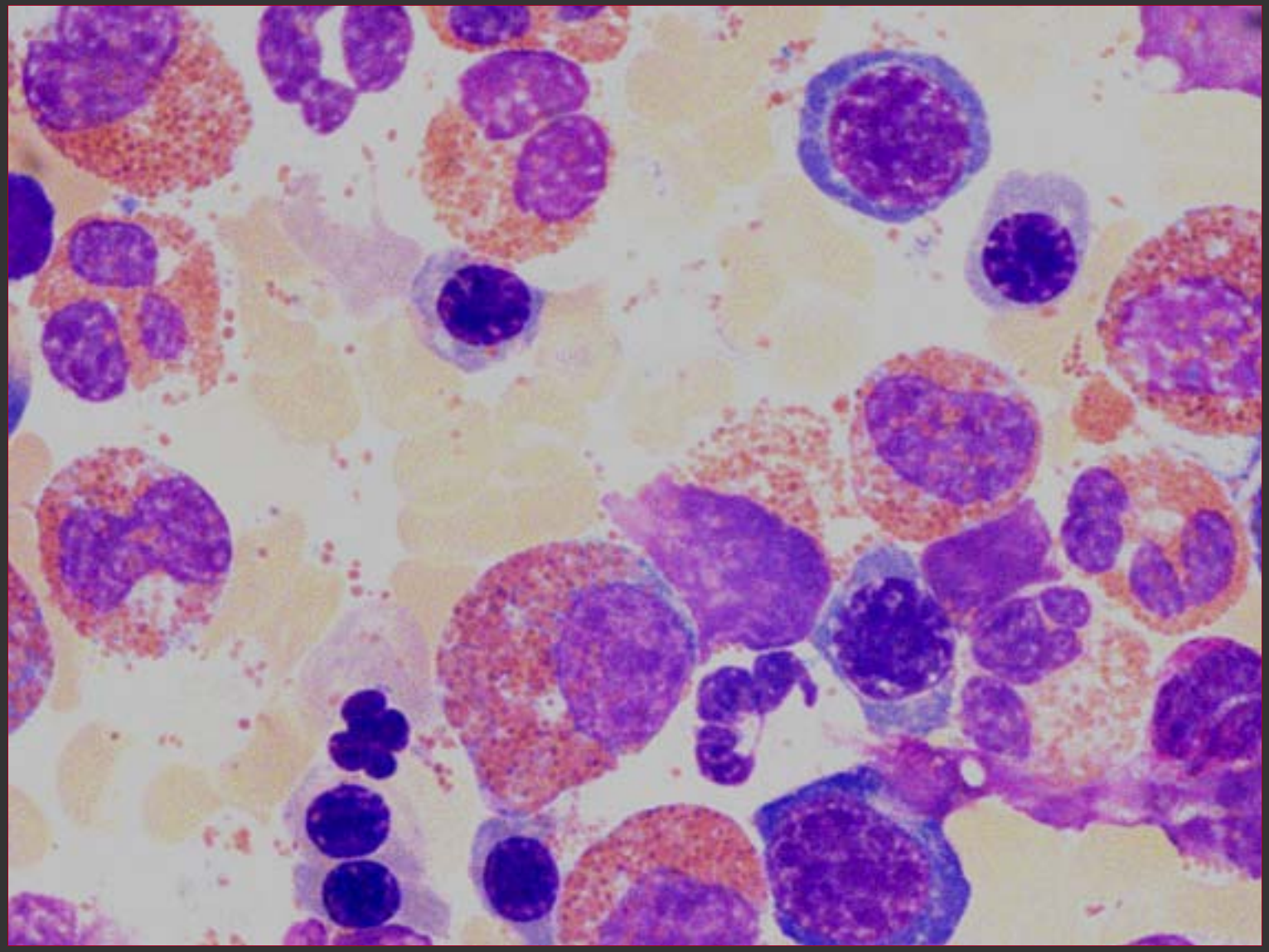

Knochenmark, Papp. Mittelgradige, nicht maligne Eosinophilenvermehrung. Eosinophile Myelozyten, übersegmentierte eosinophile Granulozyten. Eosinophile teilweise mit zytoplasmatischer Degranulation und Vakuolisierung. 8 Erythroblasten, einer mit dysplastischem Kern.

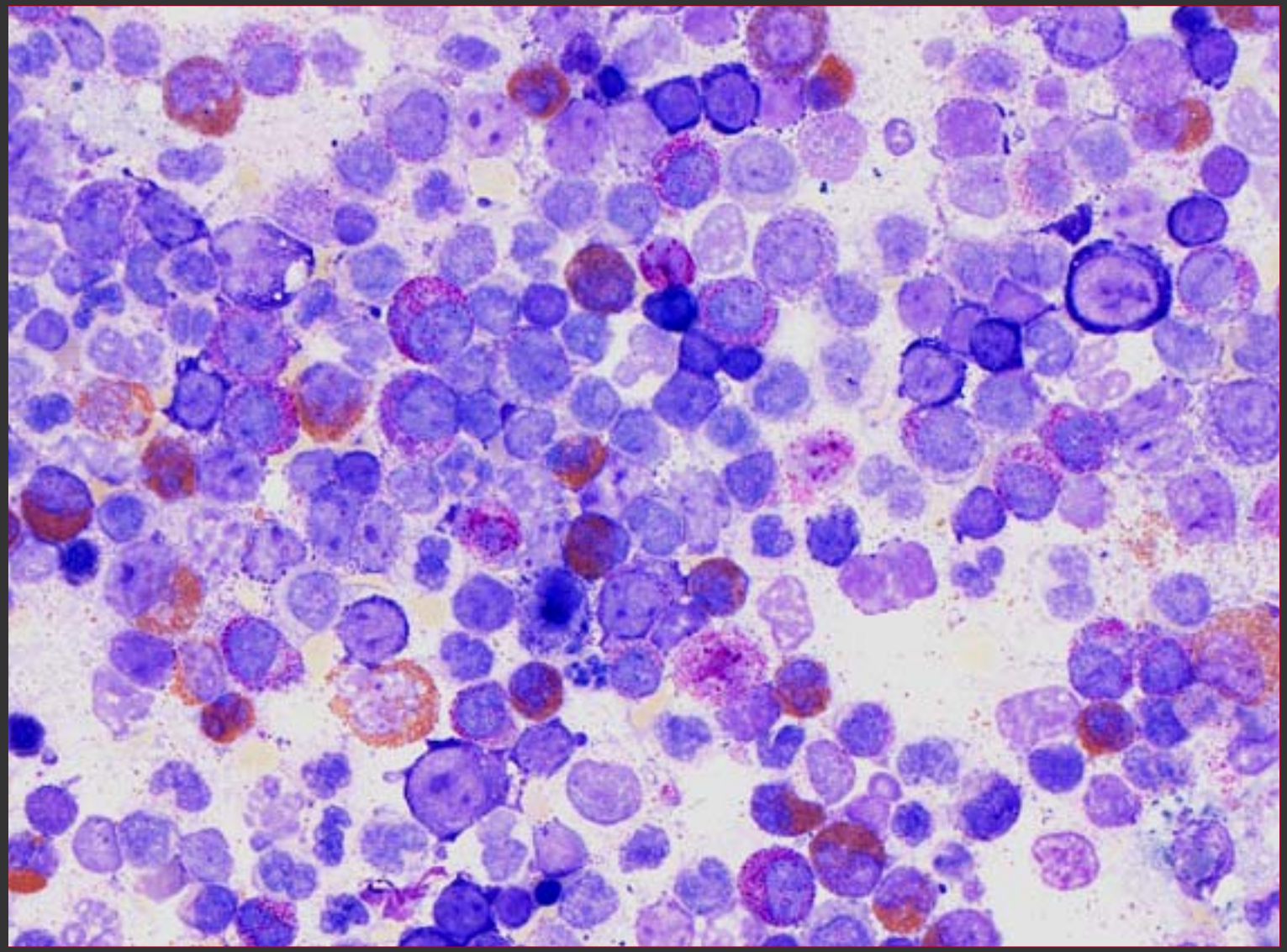

Knochenmark, Papp. Chronische Eosinophilenleukämie mit chromosomaler Aberration t (8;9). Im peripheren Blut Eosinophilie von 4,8 G/l, Hb 9,8 g/dl, Thrombo 89 G/l. Im KM Proliferation der Eosinophilen mit begleitender Mastzellenvermehrung. Anteil undifferenzierter Blasten erhöht (10%).

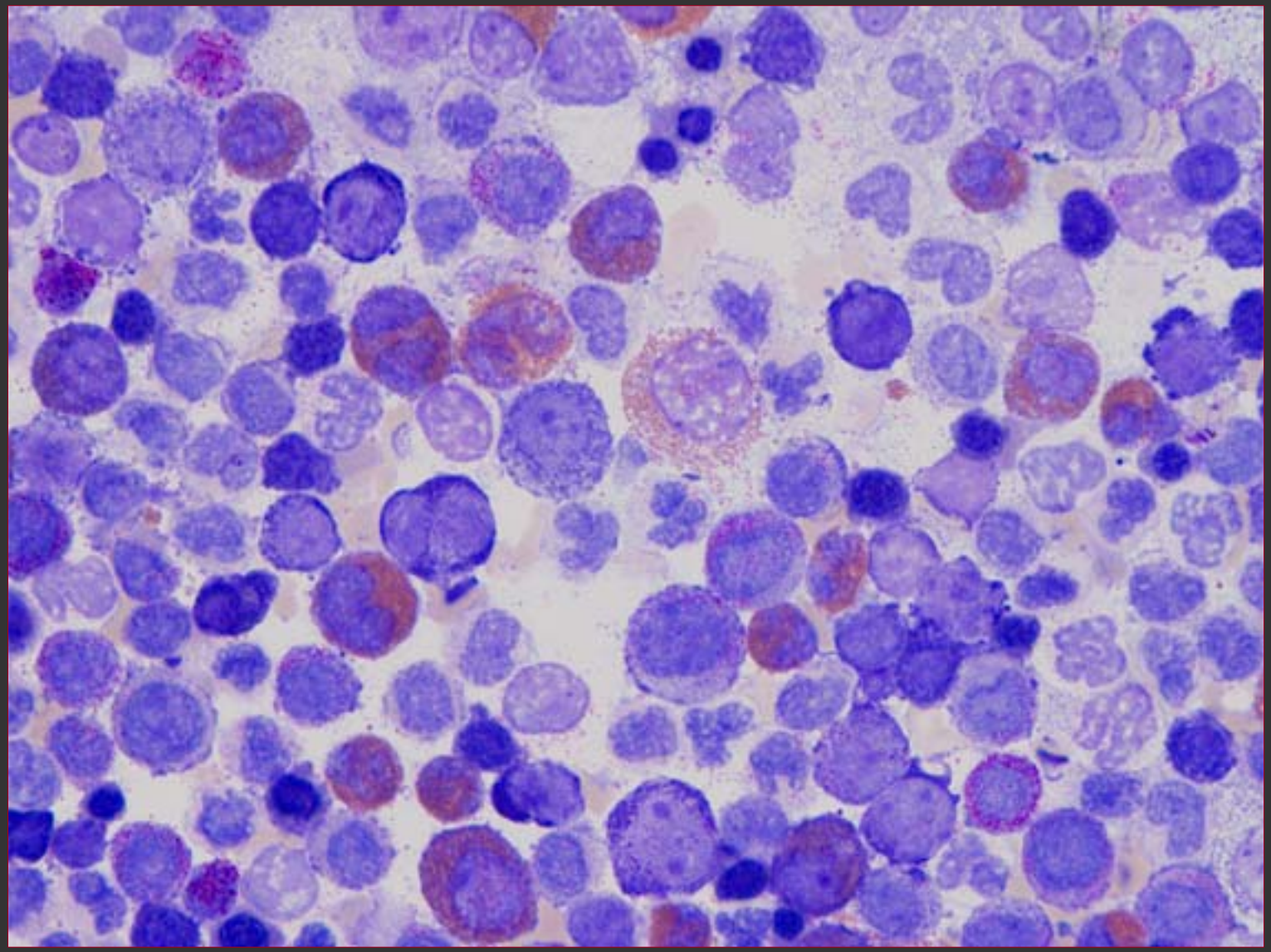

Knochenmark, Papp. Chronische Eosinophilenleukämie mit chromosomaler Aberration t (8;9). Proliferation der Eosinophilen mit begleitender Mastzellenvermehrung. Anteil undifferenzierter Blasten erhöht (10%). Ein Jahr später entwickelte sich eine AML.

Eosinophile Granulozyten, Eosinophilie

Zytologische Diagnostik

Zeichen der zellulären Atypie

- Hyperlobulierung der Kerne, ≥ 3 Segmente
- Degranulation, Zytoplasma mit granulationsfreien Arealen
- Zytoplasmatische Vakuolisierung
- Präeosinophile Granula, nichteosinophile (blaue) Granula im Zytoplasma

Bewertung

Die Zeichen einer zellulären Atypie an eosinophilen Granulozyten kommen sowohl bei einer begleitenden als auch bei einer neoplastischen Eosinophilenvermehrung vor und eignen sich deshalb nicht zur Differenzialdiagnose zwischen einer reaktiven und einer leukämischen Eosinophilie.

Für eine entitätsbezogene Untersuchung einer persistierenden Eosinophilie ist eine multimodale Diagnostik unter Einbeziehung der KM-Histologie, der Zytogenetik und der Molekulargenetik erforderlich. Die Durchflusszytometrie hingegen leistet nur einen begrenzten Beitrag.

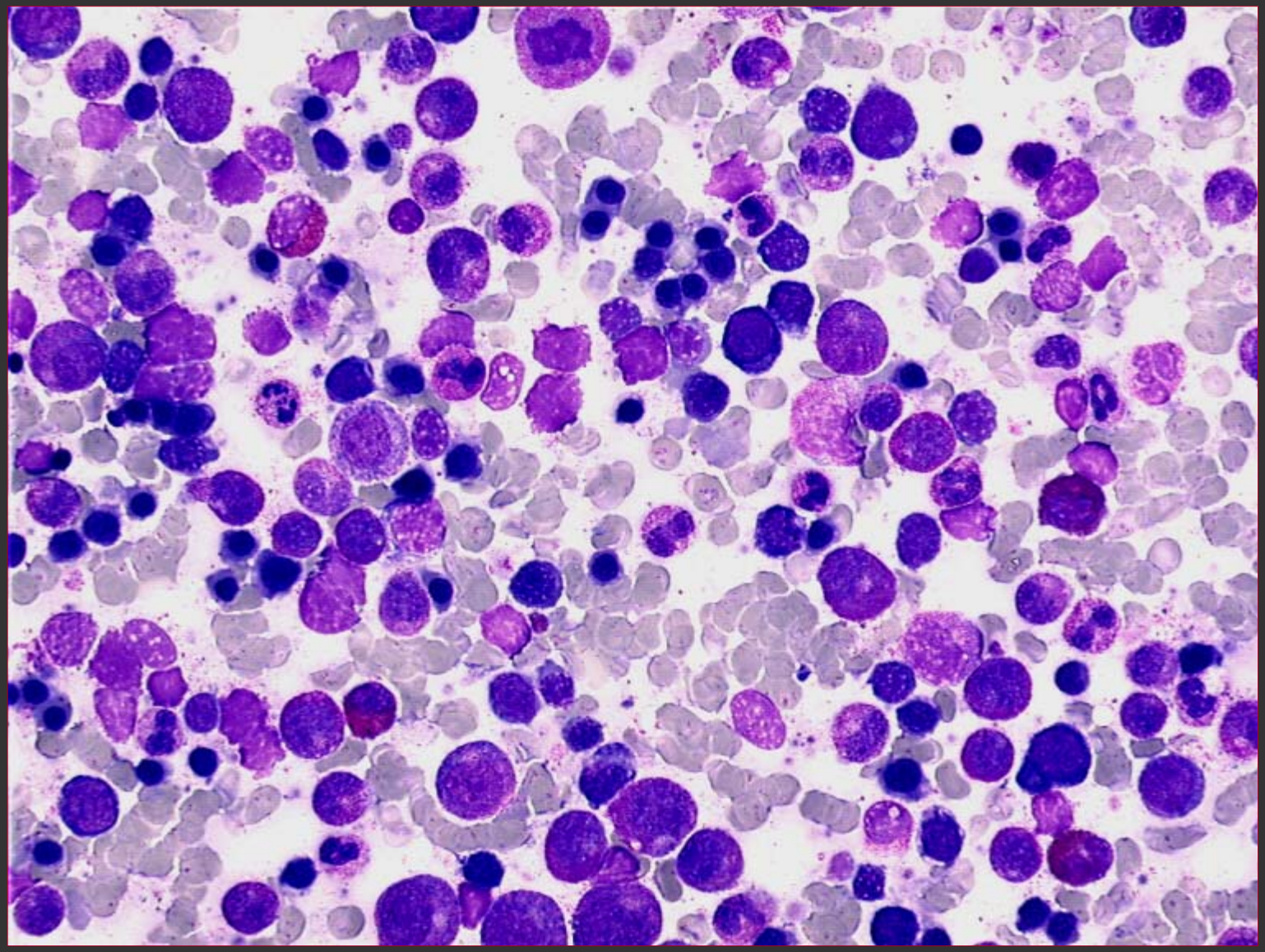

Eosinophilenvermehrung bei Polycythaemia vera, Knochenmark, Papp. Hyperplasie der Granulo- und Erythropoese.

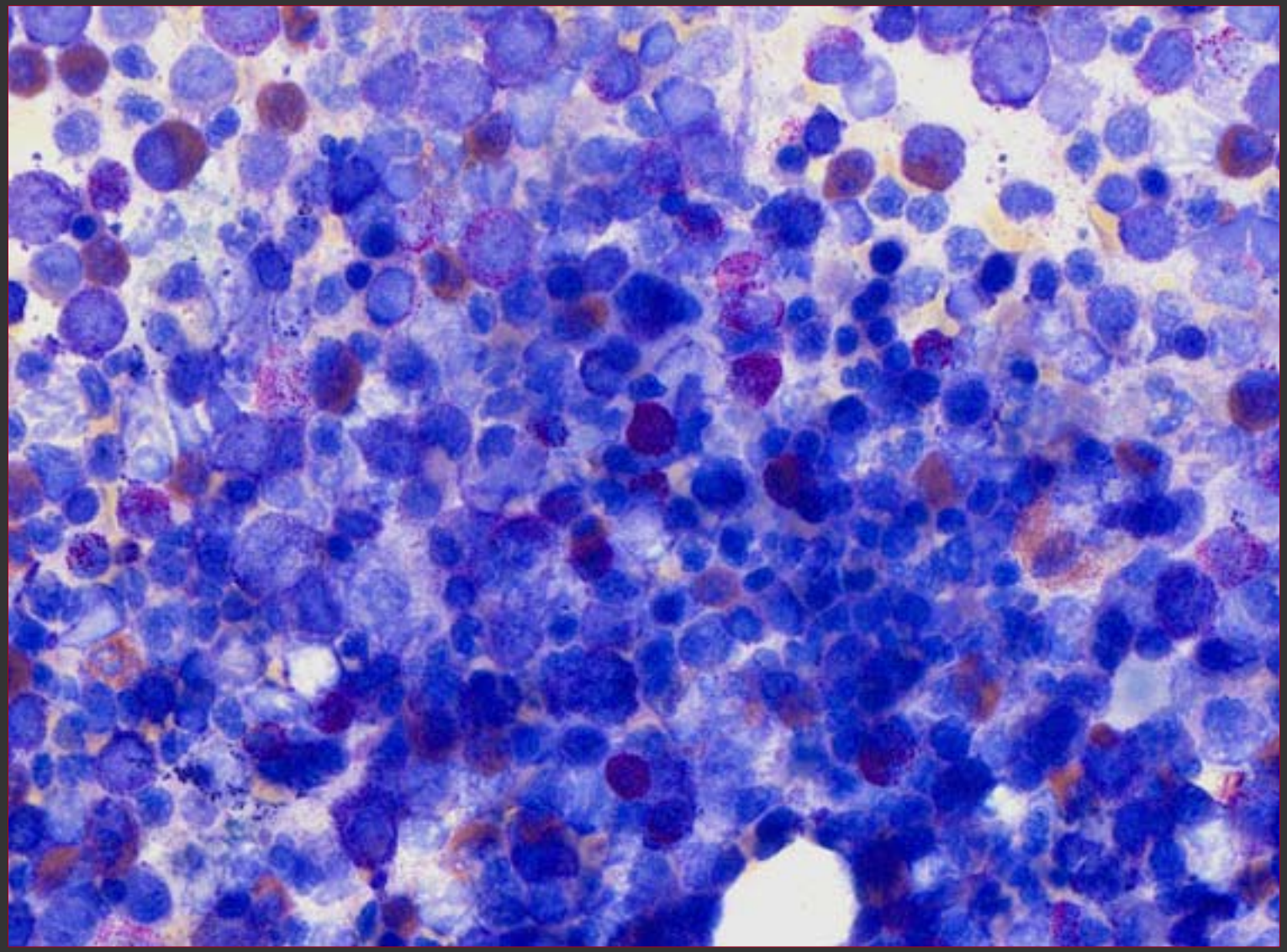

Knochenmark, Papp. Eosinophilie bei systemischer Mastozytose. Im Bereich der Bröckel höherer Anteil der atypischen Mastzellen. Aufgrund der lückenhaften oder sogar fehlenden basophilen Granulation sind die Mastzellen teilweise nur schwer als solche zu erkennen.

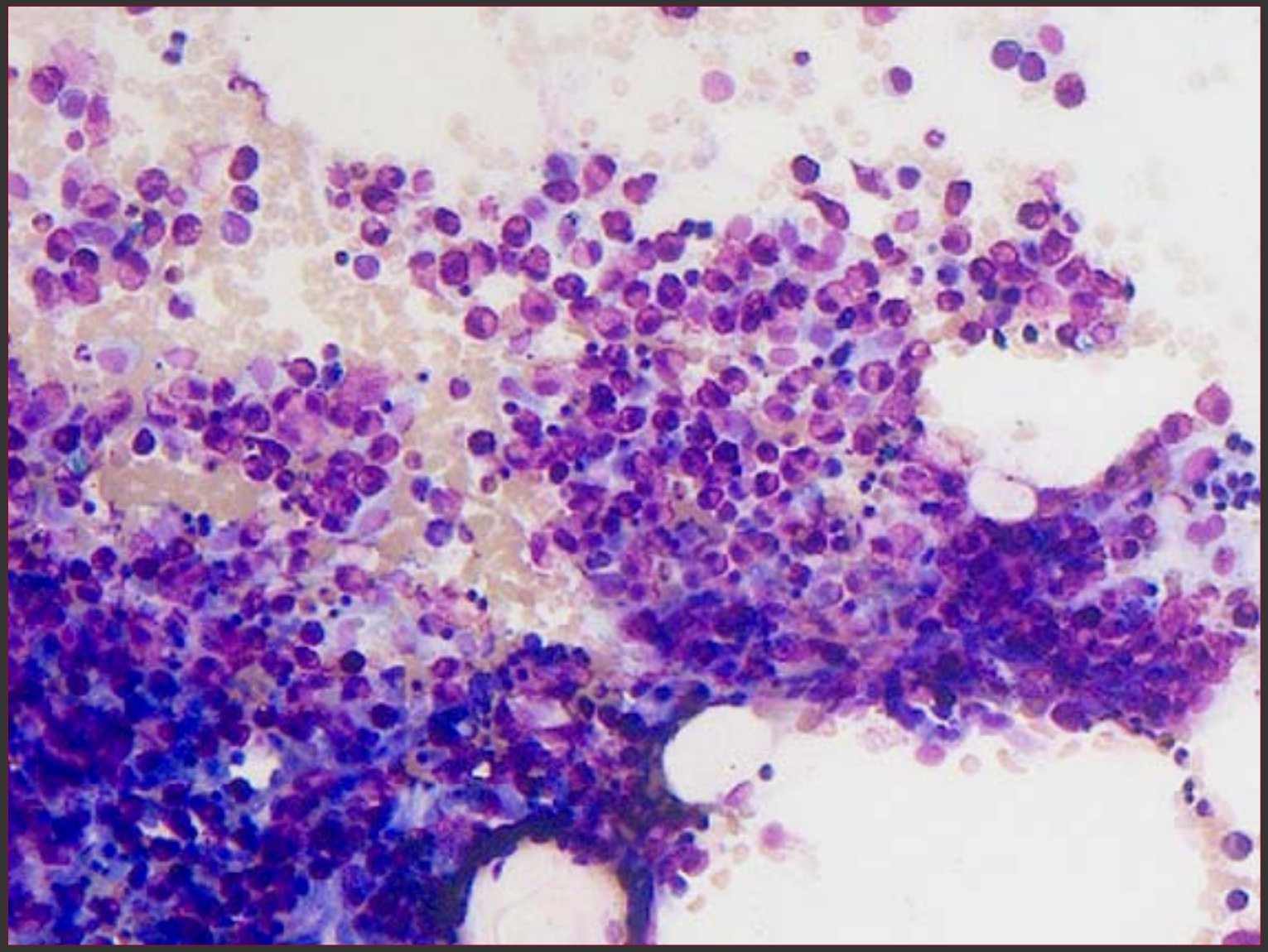

Knochenmark, Papp. Eosinophilie bei systemischer Mastozytose. In anderen Abschnitten findet sich das Vollbild einer systemischen Mastozytose mit in einem Cluster liegenden, auffällig hypogranulierten Mastzellen.

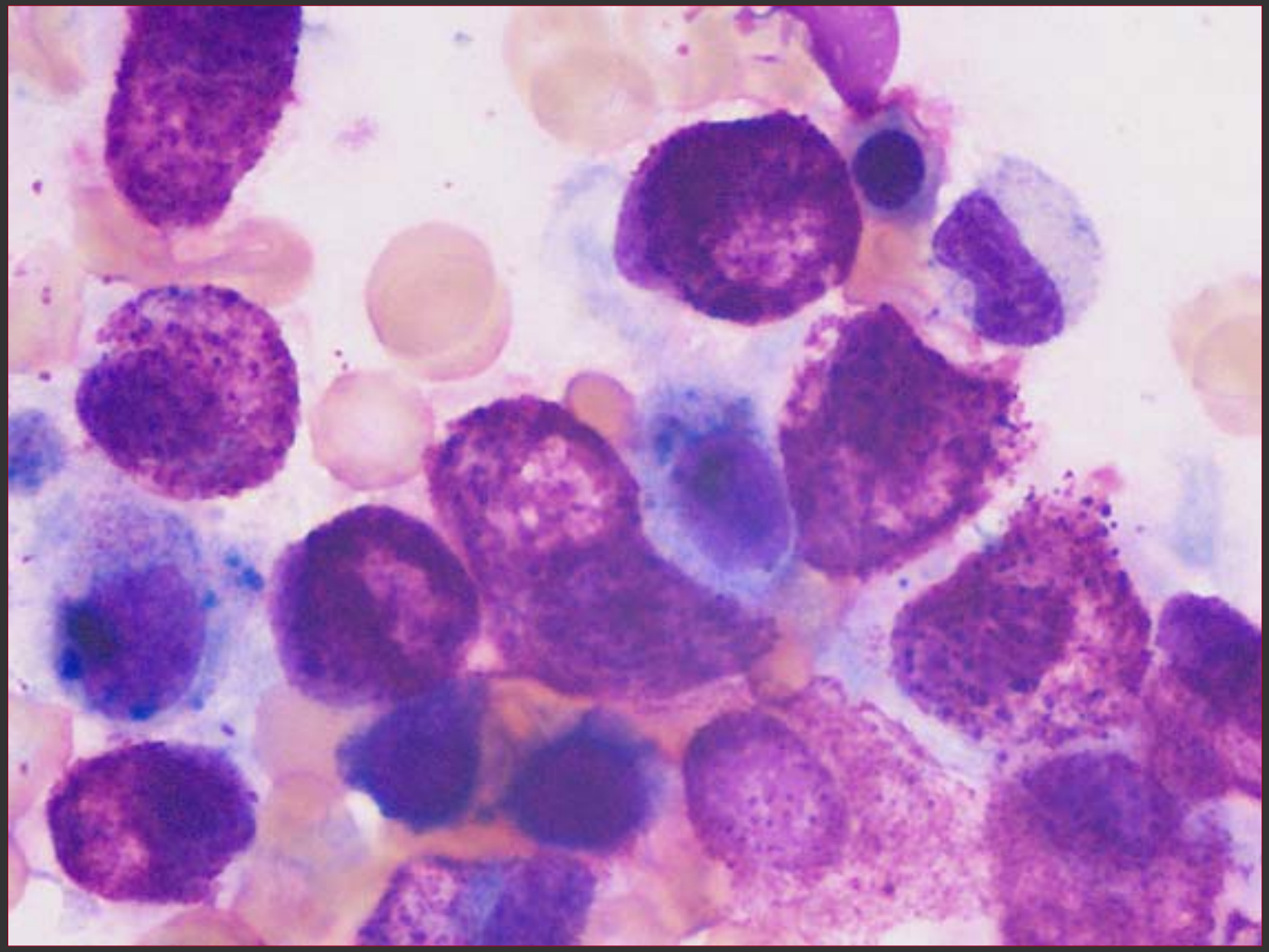

Knochenmark, Papp. Systemische Mastozytose. Detailaufnahme. Beachte: Bei einer persistierenden Eosinophilie > 1,5 G/l ohne erkennbare Ursache ist differenzialdiagnostisch auch an eine zugrundeliegende systemische Mastozytose zu denken.

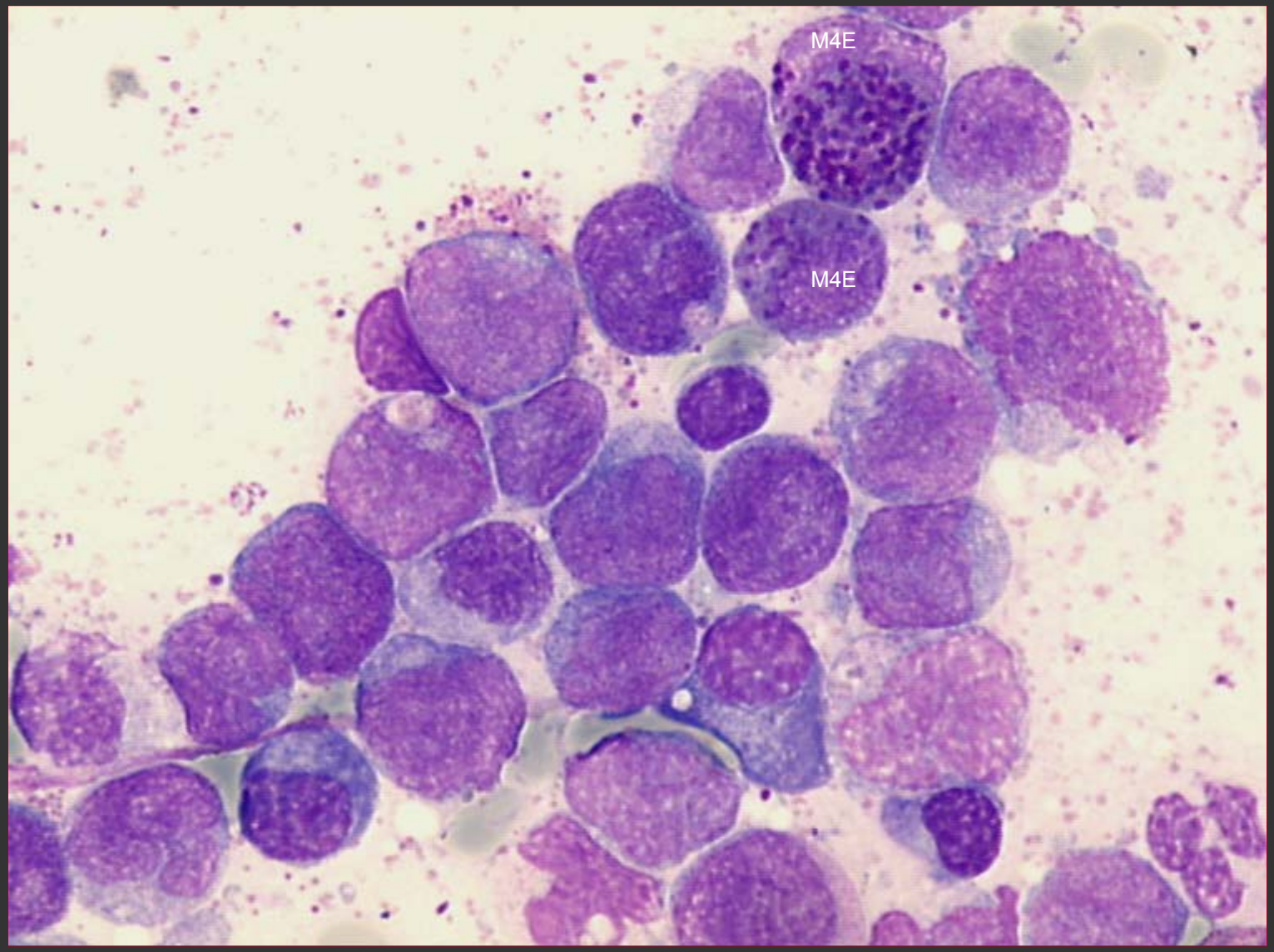

AML M4-Eo. Zytogenetik inv 16. Zwei unreife Eosinophile mit einer pathologischen, basophil erscheinenden groben Granulation [M4E]. Myeloische Blasten. Kerne teilweise monozytoid. Lymphozyten, zwei Plasmazellen.

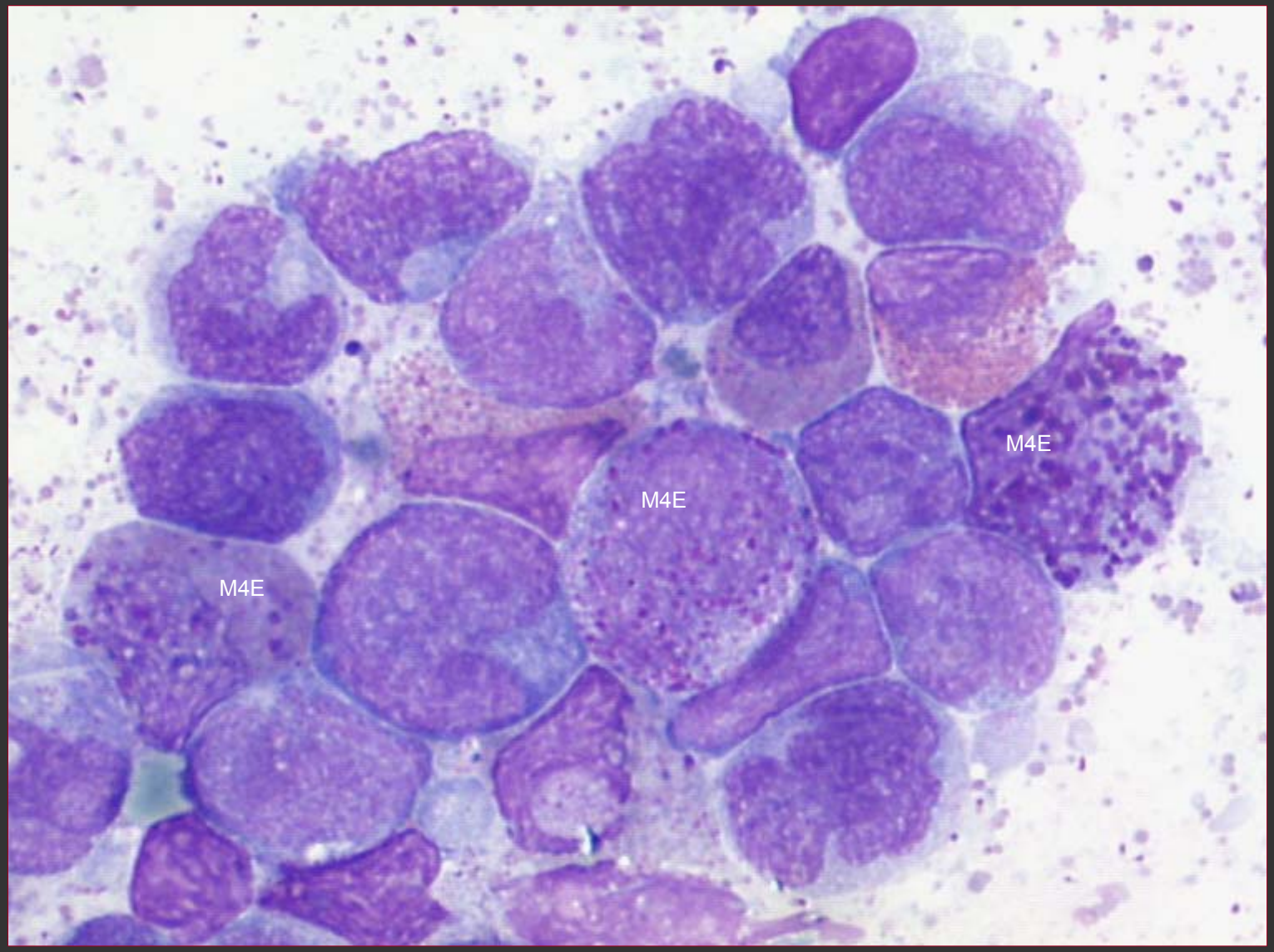

AML M4-Eo. Zytogenetik inv 16. Drei Eosinophile mit einer pathologischen groben, basophil erscheinenden Granulation [M4E]. Zwei unauffällige Eosinophile. Myeloische Blasten, Kerne teilweise monozytoid.

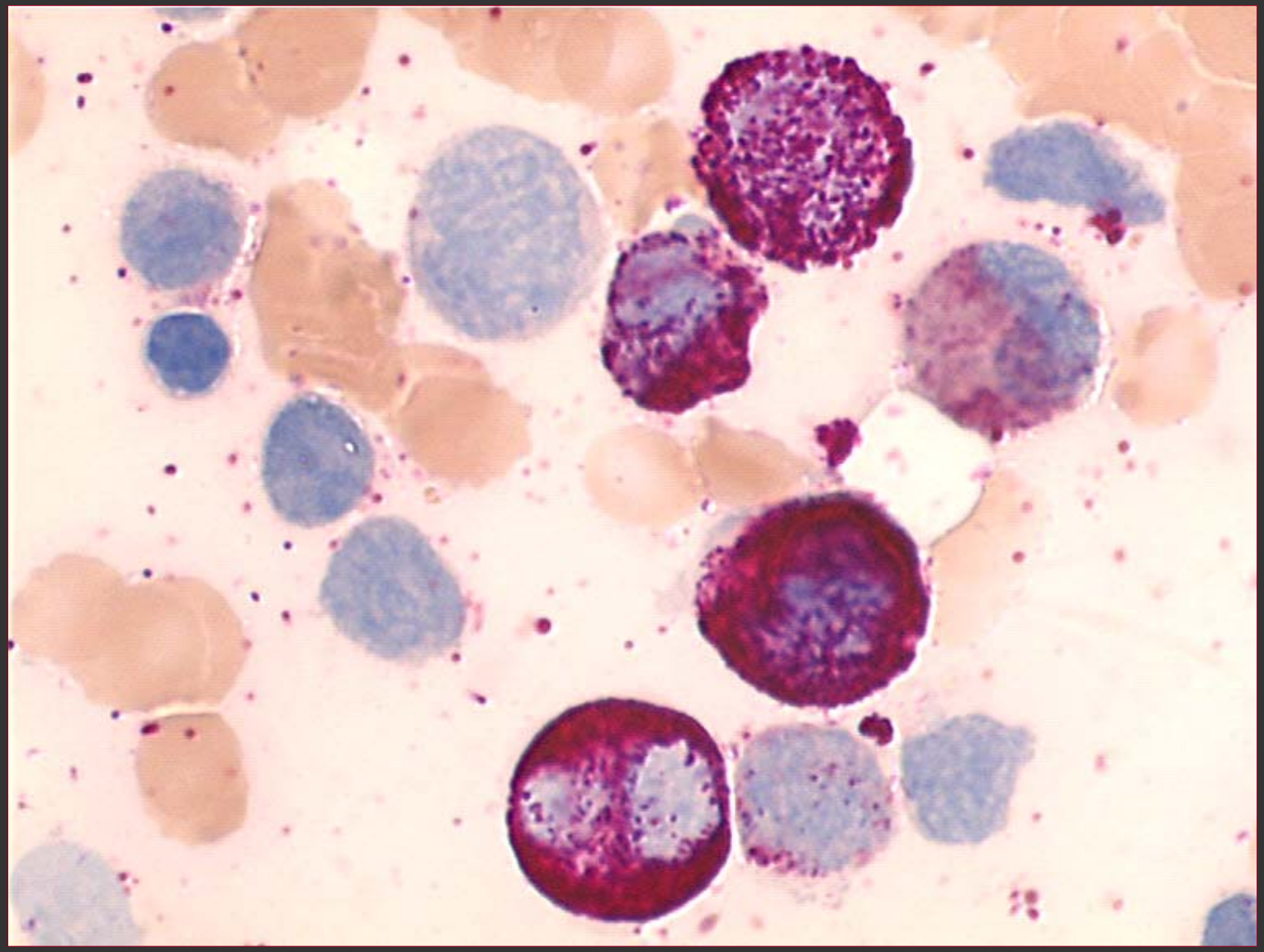

AML M4-Eo. Zytogenetik inv 16, Chlorazetatesterase-Färbung. Sechs eosinophile Zellen mit positiver granulärer Reaktion als Zeichen ihrer neoplastischen Natur (nicht maligne Eosinophile färben sich nicht an). Monozytoider Blast und Lymphozyten negativ.

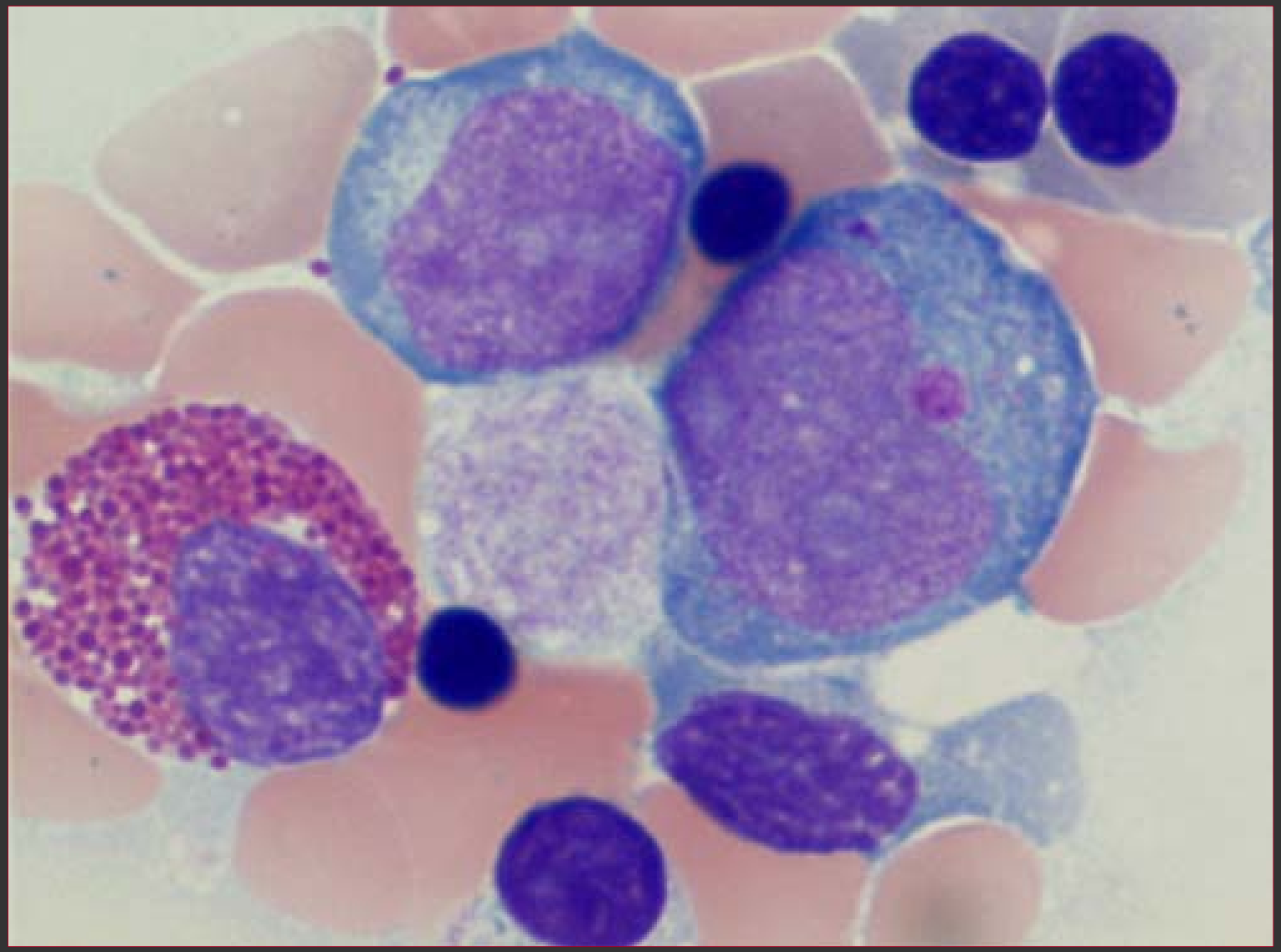

AML M2 mit begleitender, nicht neoplastischer Eosinophilie. Zytogenetik normaler Karyotyp. Zwei Blasten, der rechte mit einem Auer-Körperchen, ein eosinophiler Myelozyt, ein Lymphozyt, mehrere Erythroblasten.

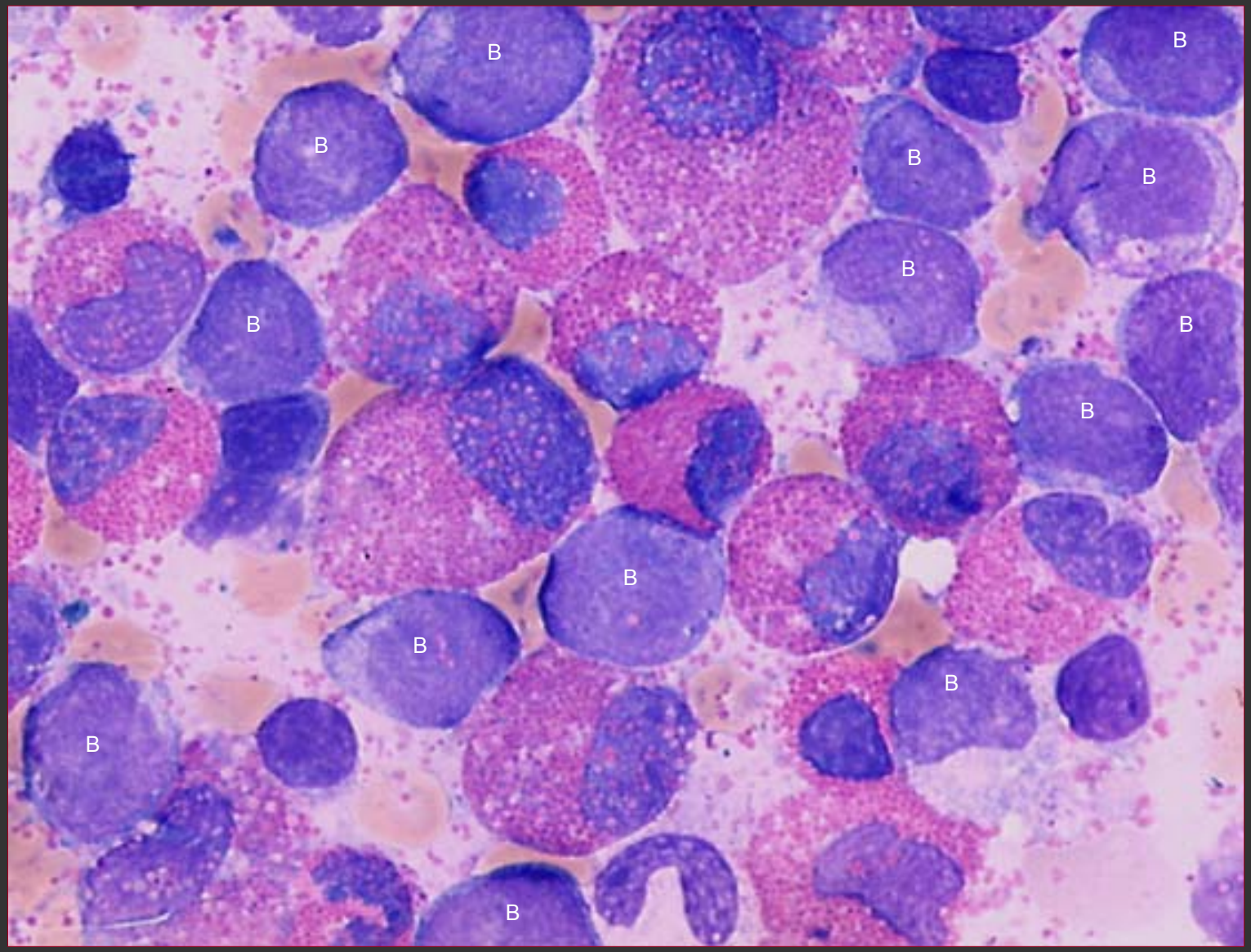

AML M2 mit begleitender, nicht neoplastischer Eosinophilie. Zytogenetik normaler Karyotyp. Massenhaft Eosinophile, häufig im Entwicklungsstadium eines Myelo- oder Metamyelozyten. Zahlreiche myeloische Blasten [B], einige Lymphozyten, ein stabkerniger Granulozyt.

DD Persistierende Eosinophilie nach Ausschluss einer reaktiven Ursache

Aus: R. Fuchs et al. Manual Hämatologie 2011, S.281